

Лечебное дело - кейс 2

Materials for the selected specialty

Тип: Кейсы | Образование: Высшее образование | Специализация: Лечебное дело | Записей: 1 | Кейс: 2 | Вопросы: 12

Лечебное дело - кейс 2

Образование: Высшее образование | Специализация: Лечебное дело

1. УСЛОВИЕ СИТУАЦИОННОЙ ЗАДАЧИ

1.1. Ситуация

Женщина 47 лет обратилась к участковому врачу-терапевту поскольку при профилактическом медицинском осмотре у нее было выявлено повышение АД до 170/100 мм рт. ст.

1.2. Жалобы

нет

1.3. Анамнез заболевания

Артериальное давление в последние 10 лет не измеряла, каких-либо нарушений самочувствия не испытывала.

1.4. Анамнез жизни

- * хронических заболеваний нет
- * не курит, алкоголем не злоупотребляет
- * профессиональных вредностей не имеет
- * аллергических реакций не было

1.5. Объективный статус

Состояние удовлетворительное. Рост 170 см, масса тела 62 кг. Кожные покровы обычной окраски и влажности. Периферических отеков нет. Дыхание везикулярное, хрипов нет. ЧДД 16 в 1 мин. Тоны сердца аритмичные, ЧСС 96 в 1 мин, пульс 84 в 1 мин, АД при первом измерении 175/100 мм рт. ст., при повторном – 170/100 мм рт. ст. Живот мягкий, безболезненный. Печень по краю реберной дуги.

1. План обследования

1. Вопрос

К необходимым для постановки диагноза инструментальным методам исследования относятся

1. регистрация ЭКГ в 12 отведениях
2. чреспищеводное электрофизиологическое исследование
3. чреспищеводное эхокардиографическое исследование
4. амбулаторное (холтеровское) мониторирование ЭКГ
5. трансторакальное эхокардиографическое исследование
6. нагрузочную пробу под контролем ЭКГ

Правильные ответы: регистрация ЭКГ в 12 отведениях; амбулаторное (холтеровское) мониторирование ЭКГ; трансторакальное эхокардиографическое исследование

Регистрация ЭКГ в 12-ти отведениях в покое рекомендована пациентам с любыми формами трепетания и ФП

Клинические рекомендации, 2020. Фибрилляция и трепетание предсердий

(1)

Рекомендуется проведение электрокардиографии (ЭКГ) всем больным АГ для выявления гипертрофии левого желудочка

Клинические рекомендации Министерства здравоохранения Российской Федерации "Артериальная гипертензия у взрослых", 2020г.

(2)

Холтеровское мониторирование позволяет выявить частые (ежедневные) пароксизмы аритмии, в том числе короткие эпизоды ФП.

Клинические рекомендации, 2020. Фибрилляция и трепетание предсердий

(1)

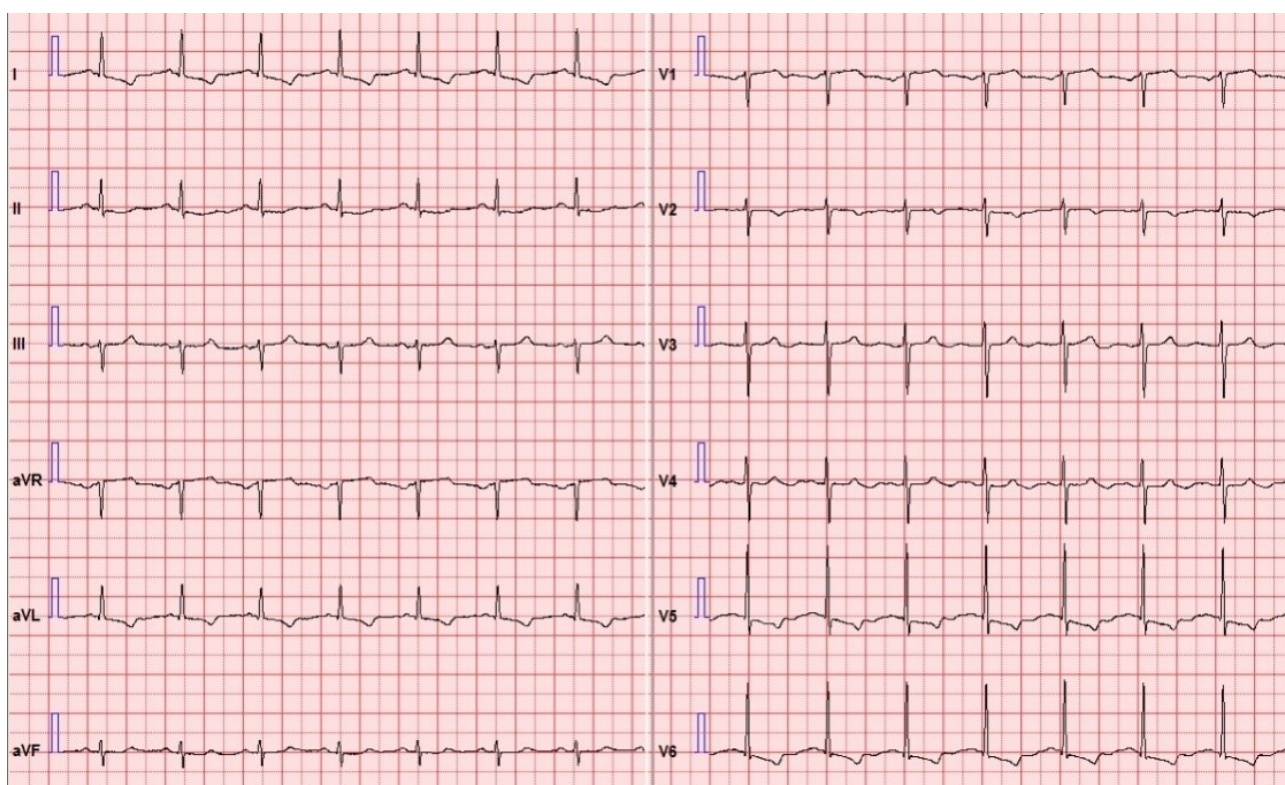
Эхокардиографическое исследование сердца рекомендовано всем больным ФП для оценки наличия признаков структурного поражения миокарда и клапанов сердца.

Клинические рекомендации, 2020. Фибрилляция и трепетание предсердий

(1)

3. Результаты инструментальных методов обследования

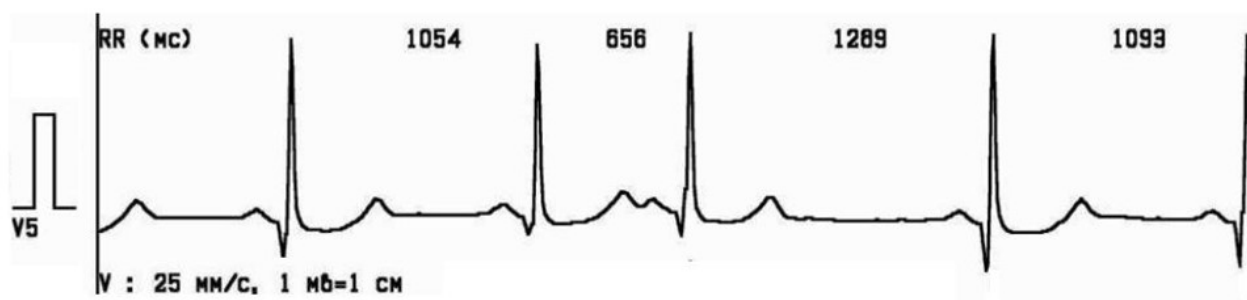3.1. Регистрация ЭКГ в 12 отведениях



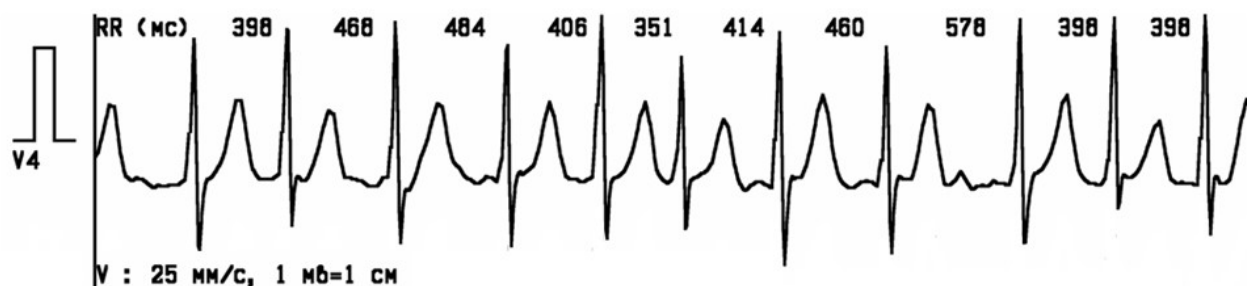Регистрация ЭКГ в 12 отведениях.jpg

3.2. Амбулаторное (холтеровское) мониторирование ЭКГ

На фоне основного ритма с ЧСС от 46 до 110 в 1 мин зарегистрировано 986 преждевременных желудочковых комплексов:



За 24 часа мониторингирования зарегистрировано 11 эпизодов аритмии длительностью от 30 секунд до 12 минут:



Амбулаторное (холтеровское) мониторингирование ЭКГ.jpg

3.3. Трансторакальное эхокардиографическое исследование

Аорта уплотнена, диаметр 3,6 см ($N \leq 3,3$). Аортальный клапан трехстворчатый, амплитуда раскрытия 1,9 см ($N > 1,5$), кровоток 1,4 м/с ($N < 1,7$), регургитации нет. Толщина межжелудочковой перегородки 1,3 см ($N < 1,0$), толщина задней стенки 1,2 см ($N < 1,0$), конечный диастолический размер 4,8 см ($N < 5,3$), индекс массы миокарда левого желудочка 135 г/м² ($N \leq 95$), фракция выброса 63 % ($N \geq 54$), нарушение диастолической функции 1-й степени. Нарушений локальной сократимости не выявлено. Митральный клапан не изменен, кровоток 1,0 м/с ($N < 1,3$), регургитация 1 степени (N – не выше 1 степени). Размер левого предсердия 3,8 см ($\leq 3,8$), объем 40 мл (≤ 52). Диаметр легочной артерии 2,0 см ($N < 2,1$), систолическое давление в легочной артерии 25 мм рт. ст. ($N < 30$). Кровоток на клапане легочной артерии 0,8 м/сек ($N < 0,9$), регургитация 1 степени (N – не выше 1 степени). Правый желудочек 2,2 см ($N \leq 3,0$). Трикуспидальный клапан не изменен, кровоток 0,65 м/сек ($N < 0,7$), регургитация 1 степени (N – не выше 1 степени). Размер правого предсердия 3,4 см ($N < 4,0$), объем 35 мл ($N < 50$). Нижняя полая вена на выдохе 1,6 см ($N \leq 2,2$), на вдохе 0,6 см (N – спадение в вдохе > 50 %). Полость перикарда не изменена.

3.5. Нагрузочная проба под контролем ЭКГ

Исходно: ЧСС 84 в 1 мин, АД 130/70 мм рт. ст. +
Нагрузка 50 Вт 3 минуты: ЧСС 132 в 1 мин, АД 160/90 мм рт. ст. +
Нагрузка 100 Вт 1 минута: ЧСС 160 в 1 мин, АД 180/90 мм рт. ст. +
Проба прекращена из-за достижения субмаксимальной ЧСС. Болей и девиации сегмента ST нет. Тolerантность к нагрузке низкая.

3.6. Чреспищеводное электрофизиологическое исследование

Учащающая ЭКС. Амплитудой 20–24 вольт частотой от 100 до 150 по 1 минуте ВВФСУ 1440 мс, КВВФСУ 440 мс, точка Венкебаха 150 имп/мин, депрессии сегмента ST нет. +
Программированная ЭКС. На базовом ритме 100 имп/мин с задержкой ST1–ST2 от 540 до 380. Прирост ST2R плавный. Желудочковые ответы узкие. ЭРП ABC 440 мс. ЭРП ДПП 380 мс. Нарушений ритма не выявлено.

Заключение. Признаков антеградных и ретроградных ДПП не выявлено. Признаков ТИМ и нарушения функции СА и АВ узлов нет.

2. Вопрос

Для выяснения причины аритмии рекомендуется определение в крови уровня

1. Д-димера

2. тиреоидных гормонов

3. общего холестерина и его фракций

4. креатинина

5. трансаминаз

6. калия

Правильные ответы: тиреоидных гормонов; калия

Нарушение функции щитовидной железы. В последних эпидемиологических исследованиях гипертиреоз или гипотиреоз у пациентов с ФП диагностировали достаточно редко [9,10], однако не только нарушения, но и субклиническая дисфункция щитовидной железы также может вносить вклад в развитие аритмии.

Клинические рекомендации, 2020. Фибрилляция и трепетание предсердий

(1)

Гипокалиемия способствует развитию ФП.

Клинические рекомендации Министерства здравоохранения Российской Федерации "Фибрилляция и трепетание предсердий у взрослых", 2016г.

Клинические рекомендации Министерства здравоохранения Российской Федерации "Фибрилляция и трепетание предсердий у взрослых", 2016г.

(1)

Клинические рекомендации, 2020. Фибрилляция и трепетание предсердий

(1)

5. Результаты обследования

5.1. Тиреоидные гормоны

Тиреотропный гормон 0,3 мЕд/л (N: 0,25–3,5) +
Тироксин свободный 17 пмоль/л (N: 10–27)

5.2. Калий

Калий 4,1 ммоль/л (N: 3,5–5,0)

3. Вопрос

При оценке общего сердечно-сосудитого риска у больных артериальной гипертензией используются результаты определения в крови уровня

1. общего холестерина и его фракций

2. трансаминаз

3. мочевой кислоты

4. тропонина I

Правильный ответ: общего холестерина и его фракций

Дислипидемия относится к числу факторов сердечно-сосудистого риска у больных артериальной гипертензией

Клинические рекомендации Министерства здравоохранения Российской Федерации "Артериальная гипертензия у взрослых", 2020г.

(1)

7. Результаты обследования

7.1. Общий холестерин и его фракции

Общий холестерин 4,5 ммоль/л ($N < 5,0$) +
ЛПВП 1,2 ммоль/л ($N > 1,0$) +
ЛПНП 2,5 ммоль/л ($N < 3,0$) +
Триглицериды 1,7 ммоль/л ($N < 1,7$)

2. Диагноз

4. Вопрос

Выявленное нарушение ритма является пароксизмальной(-ым)

1. фибрилляцией предсердий

2. наджелудочковой тахикардией

3. трепетанием предсердий

4. фибрилляцией желудочков

Правильный ответ: фибрилляцией предсердий

Характерными ЭКГ-признаками ФП являются: отсутствие зубцов Р, наличие разноамплитудных, полиморфных волн ff, переходящих одна в другую без чёткой изолинии между ними, а также абсолютная хаотичность и нерегулярность ритма желудочков.

Клинические рекомендации, 2020. Фибрилляция и трепетание предсердий

(1)

Пароксизмальной именуют повторно возникающую (2 и более эпизодов) ФП, способную самостоятельно прекращаться до истечения 7 суток от момента начала приступа

(1)

9. Диагноз

Пароксизмальная фибрилляция предсердий

5. Вопрос

Результаты проведенного обследования позволяют считать, что аритмия является

1. идиопатической

2. следствием заболевания щитовидной железы

3. следствием ишемической болезни сердца

4. следствием артериальной гипертонии

Правильный ответ: следствием артериальной гипертонии

Проведенное исследование не выявило иных кардиальных или внекардиальных причин развития аритмии, кроме АГ, которая может сопровождается развитием ФП

Клинические рекомендации, 2020. Фибрилляция и трепетание предсердий

(1)

6. Вопрос

Оценка риска тромбоэмболических осложнений по шкале CHA2DS2-VASc равна

1. 0
2. 3
3. 1
4. 2

Правильный ответ: 2

Артериальная гипертензия и женский пол.

Клинические рекомендации, 2020. Фибрилляция и трепетание предсердий

(1)

7. Вопрос

Медикаментозная профилактика тромбоэмболических осложнений у данной пациентки

1. возможна, но не обязательна (класс рекомендации IIa)
2. обязательна (класс рекомендаций I)
3. не желательна (класс рекомендаций III)
4. возможна, но не желательна (класс рекомендаций IIb)

Правильный ответ: возможна, но не обязательна (класс рекомендации IIa)

Назначение пероральных антикоагулянтов можно рекомендовать женщинам с ФП или ТП, имеющим 2 балла по шкале CHA2DS2-VASc (класс рекомендаций IIa)

Клинические рекомендации, 2020. Фибрилляция и трепетание предсердий

(1)

(2)

8. Вопрос

Учитывая наличие пароксизмальной фибрилляции предсердий, для лечения артериальной гипертензии целесообразно использовать

1. бета-блокаторы или недигидропиридиновые антагонисты кальция
2. ингибиторы АПФ или блокаторы рецепторов ангиотензина II
3. бета-блокаторы или дигидропиридиновые антагонисты кальция
4. тиазидные диуретики или антагонисты альдостерона

Правильный ответ: ингибиторы АПФ или блокаторы рецепторов ангиотензина II

Пациентам с диагностированной ФП и АГ рекомендовано назначение ингибиторов АПФ или антагонистов ангиотензина II в сочетании с ААТ с целью снижения вероятности рецидивов ФП

Клинические рекомендации, 2020. Фибрилляция и трепетание предсердий

(1)

14. Дополнительная информация

Спустя неделю после консультации врачом-терапевтом пациентка была вынуждена вызвать СМП из-за резкого ухудшения состояния.

ЖАЛОБЫ: на учащенное сердцебиение, нехватку воздуха - "задыхается", предобморочное состояние.

Известно, что ухудшение состояния в течение 1-го часа, когда на фоне высокого АД - 180/100 мм рт.ст. возникло нерегулярное сердцебиение. При попытке самостоятельно измерить АД, пульс, прибор для измерения давления каждый раз выдавал разные нереальные значения. Гипотензивные препараты, рекомендованные терапевтом, не принимала.

ОБЪЕКТИВНО:

Состояние тяжелое. Положение ортопное. Кожные покровы бледные, влажные.

Периферических отеков нет. Дыхание клочущее, дистанционные хрипы. Аускультативно: жесткое дыхание влажные хрипы выслушиваются над всей поверхностью легких. ЧДД 30 в 1 мин. Тоны сердца аритмичные, ЧСС 176 в 1 мин, пульс 85 в 1 мин, АД 80 /50 мм рт. ст. Живот мягкий, безболезненный. Печень по краю реберной дуги.

SpO2 - 86%

На ЭКГ: фибрилляция предсердий с ЧЖС 146-177 в мин, острых очаговых изменений нет.

3. Лечение

9. Вопрос

Пациентке показана экстренная

1. электрическая кардиоверсия
2. тромболитическая терапия
3. транспортировка
4. медикаментозная кардиоверсия

Правильный ответ: электрическая кардиоверсия

При ФП, сопровождающейся острыми нарушениями гемодинамики, рекомендована экстренная электрическая кардиоверсия.

Клинические рекомендации, 2020. Фибрилляция и трепетание предсердий

(1)

10. Вопрос

Для проведения электрической кардиоверсии бифазным дефибриллятором необходимо выбрать энергию разряда + _____ + Дж.

1. 120-150
2. 40-60
3. 70-110
4. 160-200

Правильный ответ: 120-150

При фибрилляции предсердий с использованием бифазного дефибриллятора необходимо выбрать энергию в 120-150 Дж

(1)

Клинические рекомендации Острый инфаркт миокарда с подъемом сегмента ST электрокардиограммы, 2016.

11. Вопрос

Перед проведением электрической кардиоверсии необходимо ввести + _____ + в лечебных дозах.

1. дигоксин
2. новые оральные антикоагулянты

3. гепарин

4. лидокаин

Правильный ответ: гепарин

Если планируется кардиоверсия в связи с эпизодом ФП длительностью менее 48 часов пациенту, который не получает антикоагулянтную терапию, рекомендовано как можно быстрее начать введение гепарина натрия** или эноксапарина натрия** в дозах, одобренных для лечения венозного тромбоза

Клинические рекомендации, 2020. Фибрилляция и трепетание предсердий

(1)

12. Вопрос

Пациентке после восстановления синусового ритма показана + _____ + - х недельная антикоагуляция с последующей оценкой риска тромбозэмболических осложнений и необходимости длительной антикоагулянтной терапии.

1. 4
2. 2
3. 1
4. 3

Правильный ответ: 4

После проведения любой кардиоверсии рекомендовано продолжить антикоагулянтную терапию в течение как минимум 4-х недель.

Клинические рекомендации, 2020. Фибрилляция и трепетание предсердий

(1)